HOLDNINGSPAPIR

Anbefalinger for minimumskrav til transøsofagal ekkokardiografi hos voksne

Dansk Cardiologisk Selskab

DCS arbejdsgruppe for ekkokardiografi

Jacob Eifer Møller (formand), Region Hovedstaden
Nis Høst (næstformand), Region Hovedstaden
Flemming Hald Steffensen, Region Syd
Henrik Egeblad, Region Midt
Jens Hedegaard Kristensen, Region Nord
Olav Wendelboe Nielsen, Region Hovedstaden
Sabine Gill, Region Syd
Steen Hvitfeldt Poulsen, Region Midt

DCS's bestyrelse nedsatte september 2008 en arbejdsgruppe med følgende kommisorium:

Der ønskes udarbejdet en samlet anbefaling til minimum indholdet af en transøsofagal ekkokardiografi hos voksne.

I forlængelse af at DCS i 2008 fremlagde Holdningspapir vedrørende indholdet af en transthorakalekkokardiografi følges dette initiativ op med et tilsvarende holdningspapir vedrørende indholdet af en transøsofagal ekkokardiografi (TEE). Formålet med holdningspapiret er at skabe konsensus om hvad en standard TEE bør indeholde. Dette i et forsøg på generelt at øge kvaliteten af undersøgelsen ved at definere de centrale elementer i undersøgelsen; sikre bedre kommunikation mellem henvisende afdelinger og centre og dermed undgå unødig gentagelse af undersøgelser; fremme muligheden for at sammenligne serielle undersøgelser; sikre bedre dokumentation og endeligt er holdningspapiret også tiltænkt som et redskab i oplæring af læger i ekkokardiografi. I mange tilfælde vil disse minimumskrav være dækkende men det må understreges at TEE undersøgelsen ofte må individualiseres så fokus for undersøgelsen ofres størst opmærksomhed. Disse forhold omtales kort i de enkelte afsnit. I modsætning til TTE holdningspapiret er det bevidst valgt i arbejdsgruppen at opdele standarden efter de anatomiske strukturer men det anbefales fortsat at billederne optages systematisk således at de fremhævede projektioner må opfattes som et minimumskrav.

Holdningspapiret er den 4. februar 2009 godkendt af Dansk Cardiologisk Selskabs bestyrelse, og er dermed udtryk for selskabets holdning.

Hans Erik Bøtker
Formand
Dansk Cardiologisk Selskab

Jacob Eifer Møller
Formand for arbejdsgruppen
Dansk Cardiologisk Selskab

Forberedelse

Før TEE skal indikationen fremgå klinisk og ud fra TTE. Det anbefales, at TEE udføres i samarbejde mellem læge og sygeplejerske. Før undersøgelsen sikres det, at patienten er fastende (minimum 4 timer) og tørstende (min. 2 timer), at patienten ikke lider af dysfagi, og at patienten er informeret om undersøgelsens formål og forløb samt om potentielle risici (aspiration og blødning fra evt. øsofagusvaricer). Desuden sikres patientens samtykke.

Intravenøs adgang til sedation anlægges, med fordel i højre overekstremitet, evt. i v. mediana cubiti til kontrastundersøgelse. Puls, blodtryk og iltmætning samt højde og vægt (til beregning af BSA) registreres før proceduren. Under proceduren foretages kontinuert monitorering af hjerterytmen (på ultralydsskærmen) og pulsoximetri. Ved nedsat O_2-saturation gives nasal ilttilførsel. Normaliseres iltmætningen ikke, bør afbrydelse af undersøgelsen overvejes.

Svælganæstesi anlægges fx med 2-3 pust Xylocain mundspray. Herefter placeres patienten i venstre sideleje og instrueres i synkebevægelse ved nedføring af sonden. Efter evt. tandproteser er fjernet udstyres patienten med mundstykke og herefter indgives sedation fx i form af midazolam 2,5 mg i.v. antidot (flumazenil 0,3 mg = 3 ml) skal være tilgængelig på TEE stuen. Nogle patienter ønsker at gennemføre undersøgelsen helt uden sedering, men undersøgelsens tekniske kvalitet er ofte bedre med sedering.

De vigtigste elementer af ovenstående procedurer bør dokumenteres på fortrykt skema.

Generelt bør mindst ét repræsentativt loop registreres digitalt i hver af de anbefalede projektioner og omkring 5 hjerteslag for frosne Doppler-optagelser.

Mitralklappen

Mitralklappen opsøges i et 4-kammer horisontalsnit (med transduceren i 0^0) midt/lavt i øsofagus. Ofte må sondespidsen retroflekteres, således at aortaklappen elimineres fra projektionen. Mitralklappen anbringes i midten af billedsektoren ved at dreje hele sonden om sin længdeakse. Til vurdering af mitralklappen justeres dybden så chordaapparatet også fremstilles. Ved beskrivelse af mitralklappens flige

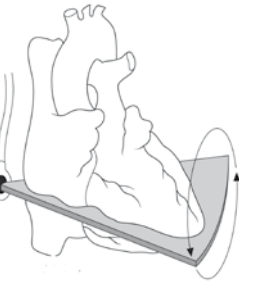

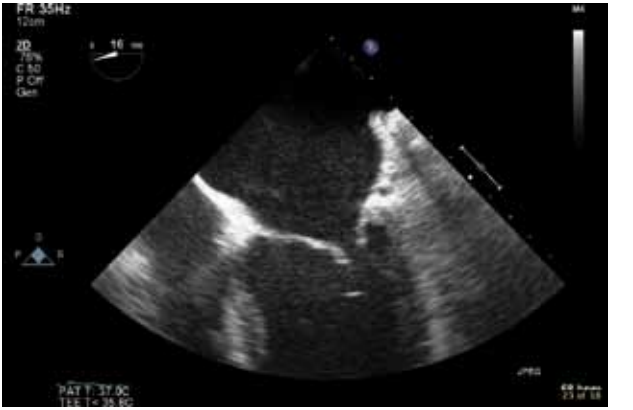

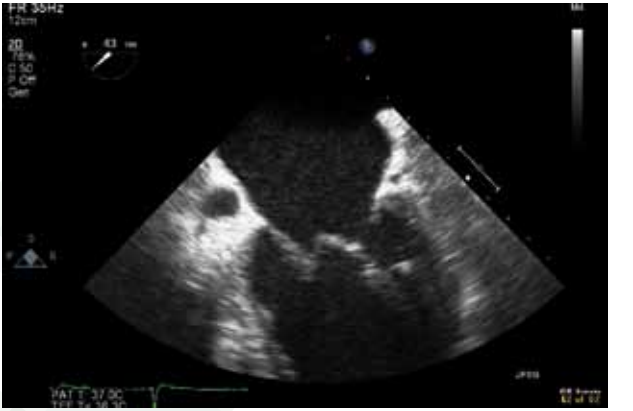

anvendes nomenklaturen resumeret i *Appendix A*. Der optages loops i 2D og med color Doppler i 0^0 samt ca. 45^0, 90^0, og 135^0. Ved mistanke om mitralklapsygdom optages loops i intervaller på ca. 30^0. Ved mere end triviel mitralinsufficiens foretages kvantitativ beregning af det effektive regurgitations-orificium (ERO) med PISA metoden. Annulus kan opmåles i systole i et længdesnit (transducer i ca. 135^0).

Med uændret position af sondespidsen men med forøget billeddybde kan venstre ventrikels regionale funktion og EF bedømmes i 4-kammer (0^0), 2-kammer (60^0) og længdesnit (120^0).

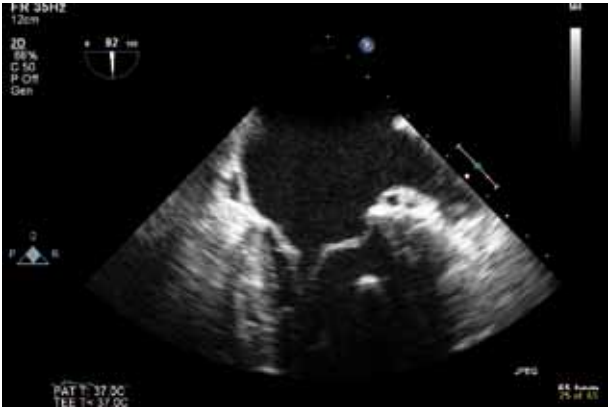

Aortaklappen

Sonden retraheres få cm fra mitralplanerne og aortaklappen afbildes i tværsnit ved ca. 45^0 rotation af transduceren fra horisontalplanet. Det sikres, at alle 3 cuspes fremstilles godt. Der optages loops i 2D og med color-Doppler. Derefter fremstilles længdesnit af aorta med transduceren roteret til ca. 135^0 således, at både venstre ventrikel og aorta ascendens er »åbne«. Der optages repræsentative 2D og color-Doppler loops.

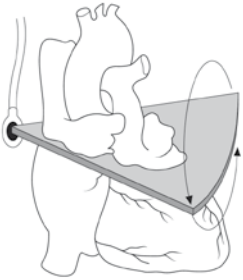

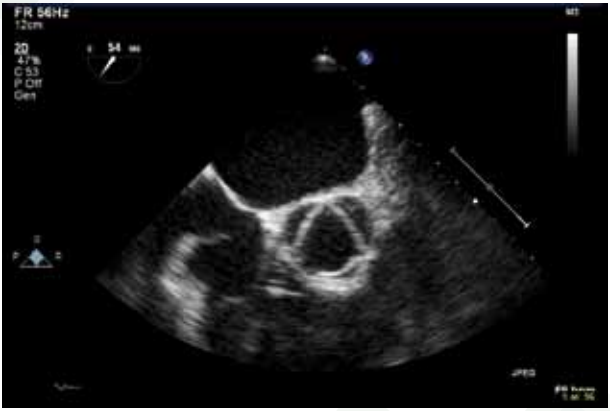

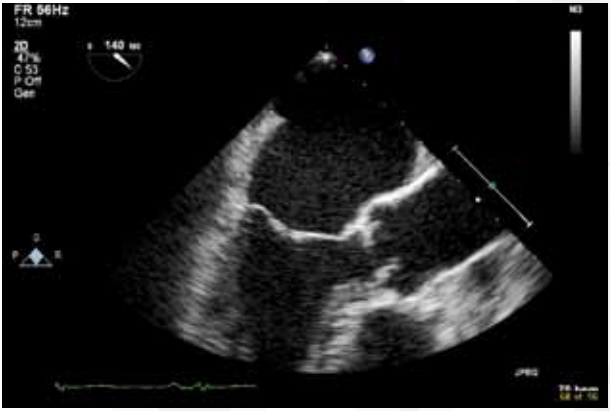

Tricuspidal- og pulmonalklap, atriumseptum og venstre aurikel

Med aortaklappen i centrum i et horizontalsnit eller 45^0 roteret fremstilles tricuspidalklappen, og ved yderligere rotation til 60-80^0 kan truncus pulmonalis og pulmonalklappen fremstilles.

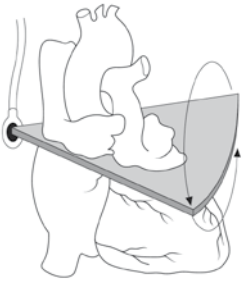

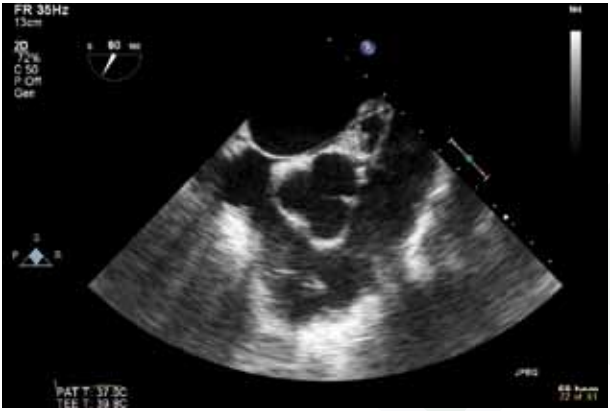

Ved at dreje hele sonden med uret i 0^0 fremstilles højre atrium og atrieseptum, der roteres til $60\text{-}90^0$, hvor fossa ovalis fremstilles med og uden color-Doppler. I denne projektion kan undersøgelse for persisterende foramen ovale ved injektion af 10 ml agiteret isoton NaCl, der *times* til ankomst i højre atrium præcis, når patienten ophæver 10-15 s varende Valsalvamanøvre.

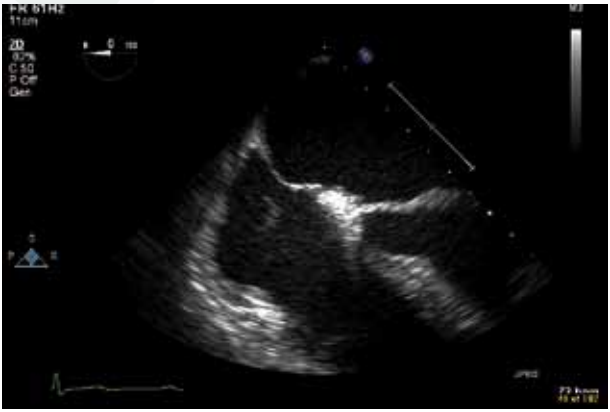

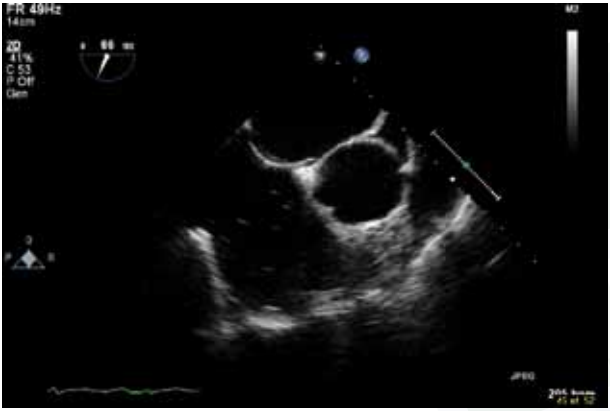

Ved at dreje hele sonden mod uret fremstilles venstre aurikel. Ved undersøgelse for tromber anbringes auriklet centralt i billedsektoren, og der registreres loops med ca. 30^0 intervaller. Evt. gennemføres supplerende optagelser med color- og PW-Doppler (Normal flow hastighed ud af auriklet >40 cm/s). Resten af atriet og lungevenernes indmunding må også efterses ved undersøgelse for atrietrombose.

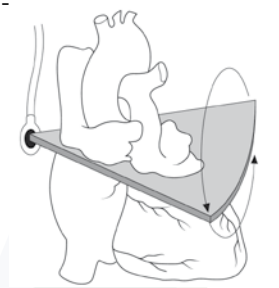

Højre atrium, vv. cavae

Med sondespidsen midt/lavt i øsofagus, med hele sonden drejet med uret og med transduceren roteret 100-130^0 fra horisontalplanet fremstilles længdesnit af atrierne adskilt af atrieseptum. Desuden ses vv. cavae superior og inferior samt valvula Eustachii (cava inferior klappen). Med color-Doppler undersøges for flow over atrieseptum.

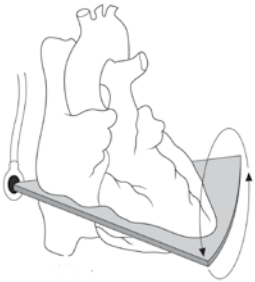

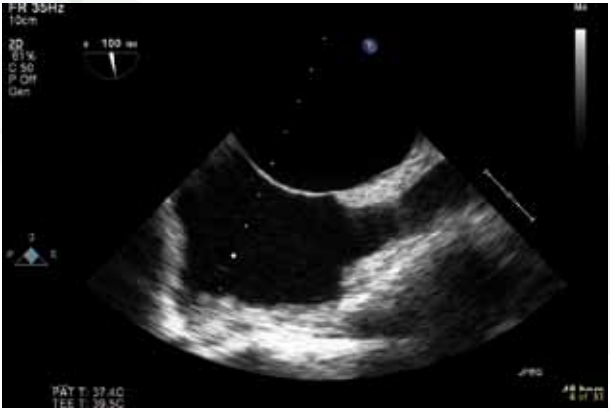

Transgastrisk undersøgelse

Sonden føres ned i ventriklen, anteflekteres og retraheres op mod diaphragma og hjertet. Med rotation af transduceren 0-30^0 fremstilles venstre ventrikel i tværsnit. Ved yderligere rotation til ca. 100^0 fremstilles længdesnit af mitralklapparatet, og ved yderligere rotation til 130^0 evt. kombineret med drejning af sonden mod uret ses venstre ventrikels udløbsdel, og om nødvendigt kan flowhastigheden gennem aortaklappen måles. Tricuspidalklappen ses ved at dreje hele sonden med uret, og der kan etableres længde- og tværsnit af klappen.

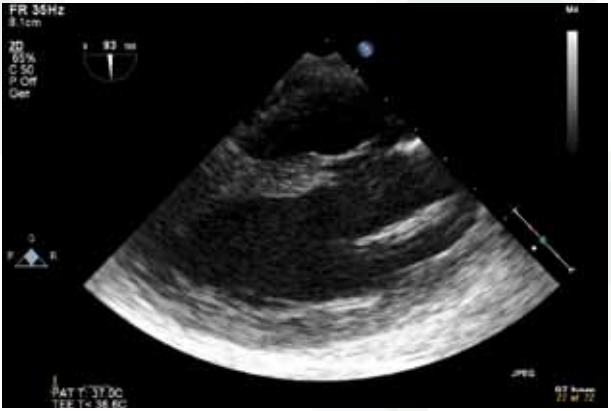

Aorta

Ved aneurysme eller mistænkt type A aortadissektion fremstilles aorta ascendens i længdesnit med transduceren roteret til ca. 100^0, og aorta følges fra klappen og så langt distalt, det er muligt (ofte 6-8 cm). Aorta ascendens undersøges tilsvarende i tværsnit (transduceren roteret til ca. 0^0).

Aorta descendens undersøges ved at dreje hele sonden 180^0. Tværsnit af aorta descendens opnås med transduceren i horisontalsnit (0^0). Aorta bibeholdes i billedet under retraktion af sonden indtil billedet mistes. Dette sker typisk omkring overgangen til arcus aortae. Ved mistænkt aortadissektion følges arcus så langt proximalt, som det er muligt. Dette sker ved at dreje hele sonden mod uret Med transduceren i 0^0 ses arcus i et længdeforløb. Tværsnit af arcus kan fremstilles med transduceren roteret til ca. 90^0.

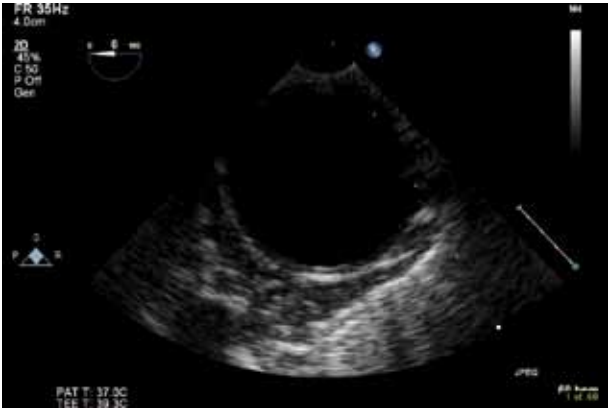

Indikationer for TEE

Mistanke om endocarditis

Mistanke om aortadissektion
(se DCS'-vejledning i aortasygdomme)

Mistanke om klapprotesedysfunktion/randlæk

Morfologisk vurdering/kvantitering af klapsygdom,
når TTE er utilstrækkelig.

Mistænkt trombose i venstre atrium før DC-konvertering/
radiofrekvensablation

Kardiel embolikilde (selekterede patienter)

Rumopfyldende proces når TTE er utilstrækkelig.

Utilstrækkeligt indblik ved TTE.

Midt/Lavt i Øsofagus 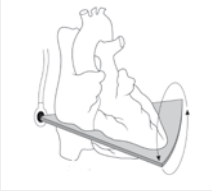	Mitralklap: Transducer 0^0, 45^0, 90^0, 135^0 ; ved patologi med ca. 30^0 interval. Atrieseptum vv. cavae sup/inf
Højt i øsofagus 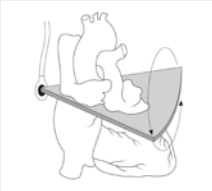	Aortaklap: Tværsnit transducer 45^0, længdesnit transducer ca.135^0. Tricuspidalklap: Transducer 30^0. Pulmonalklappen: Transducer 60^0. Højre atrium, atrieseptum: Transducer 0 + 100^0. Venstre aurikel: 30^0 interval ved mistanke om trombose.
Transgastrisk 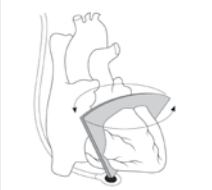	Tværsnit af venstre ventrikel: Transducer 20-30^0, længdesnit transducer 90-100^0. Tvær- og længdesnit af AV-klapperne.
Aorta	Ascendens i højt længdesnit: Transducer 90-100^0 Descendes i tværsnit: Transducer i 0^0. Arcus i højt tværsnit: Transducer 0^0.

Appendix A

Figur appendix A

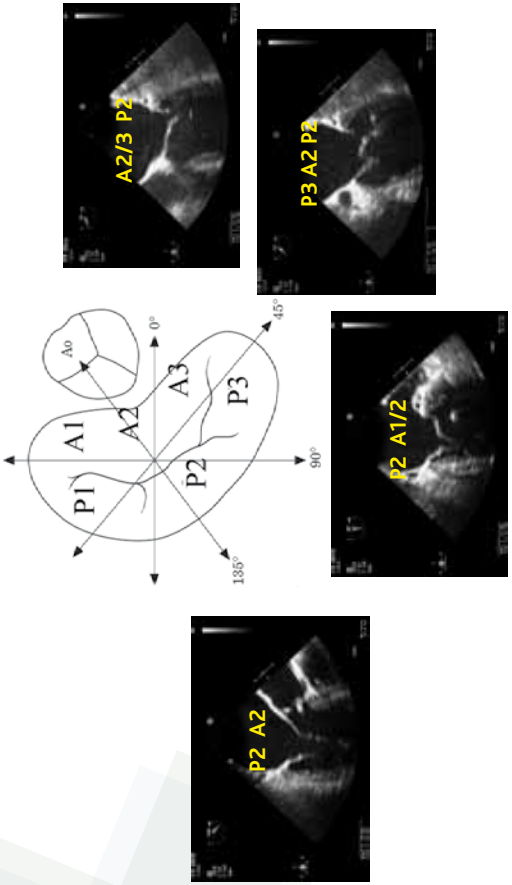

Noter

Holdningspapir

Anbefalinger for standardiseret minimumskrav til transøsofagal ekkokardiografi hos voksne

Marts 2009

Layout: Birger Gregers mDD
Tryk: AKA-PRINT A/S

Dansk Cardiologisk Selskab
Hauser Plads 10, 1127 København K
Telefon 33 91 79 60
E-mail: DCS@dadlnet.dk

Dansk Cardiologisk Selskab

Marts 2009